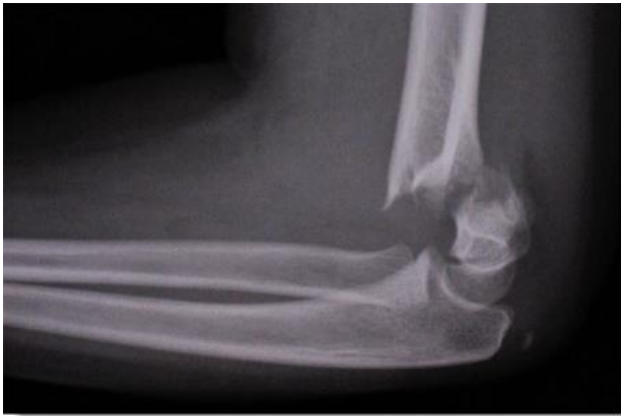

Ορθοπαιδική

Κατάγματα


του κάτω πέρατος



Στέφανος Πατεράκης – φυσικοθεραπευτής, καθηγητής φυσικοθεραπείας

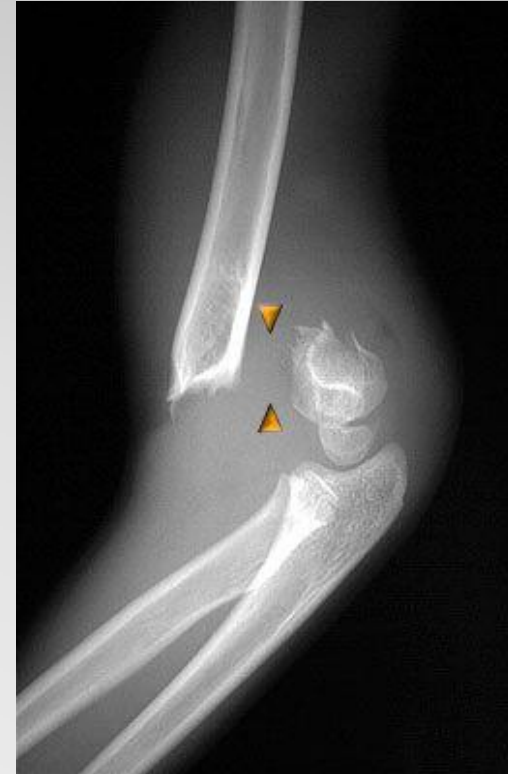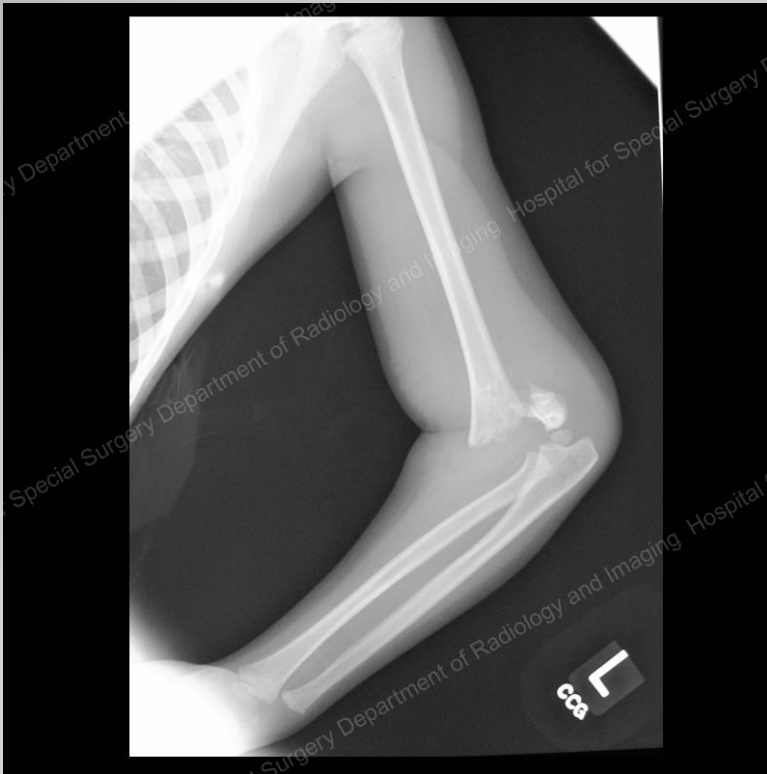Τα κατάγματα αυτά είναι δυνατό να είναι:

εξωαρθρικά
ή
ενδοαρθρικά

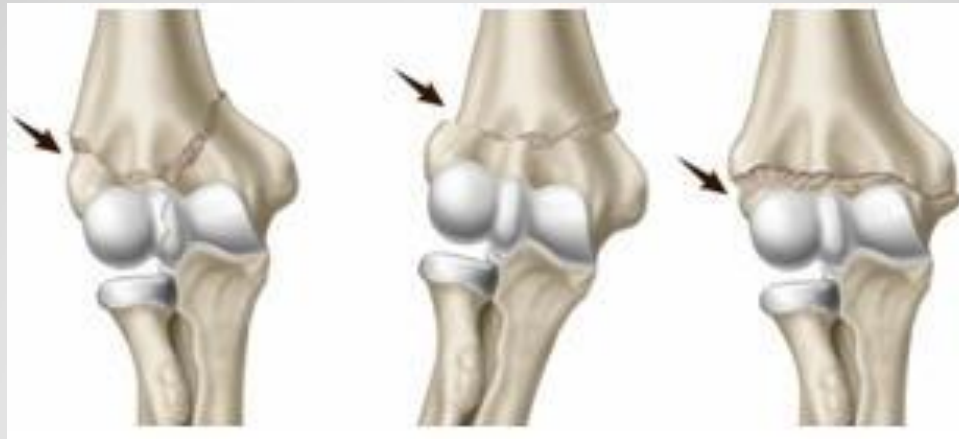

απλά
ή
συντριπτικά

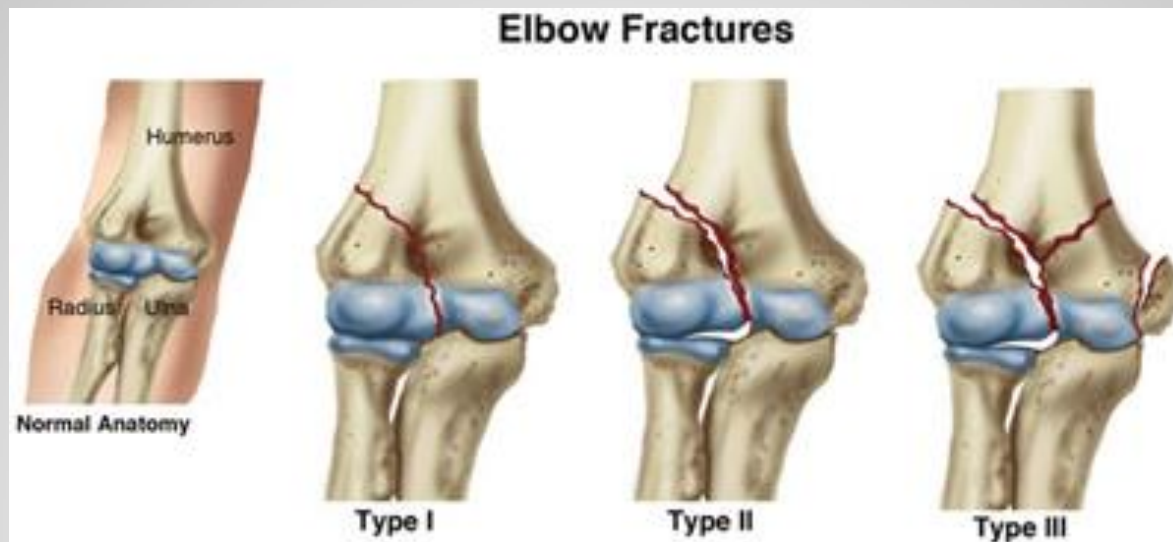Είναι γενικά σοβαρά κατάγματα που δημιουργούν προβλήματα λειτουργικότητας του αγκώνα

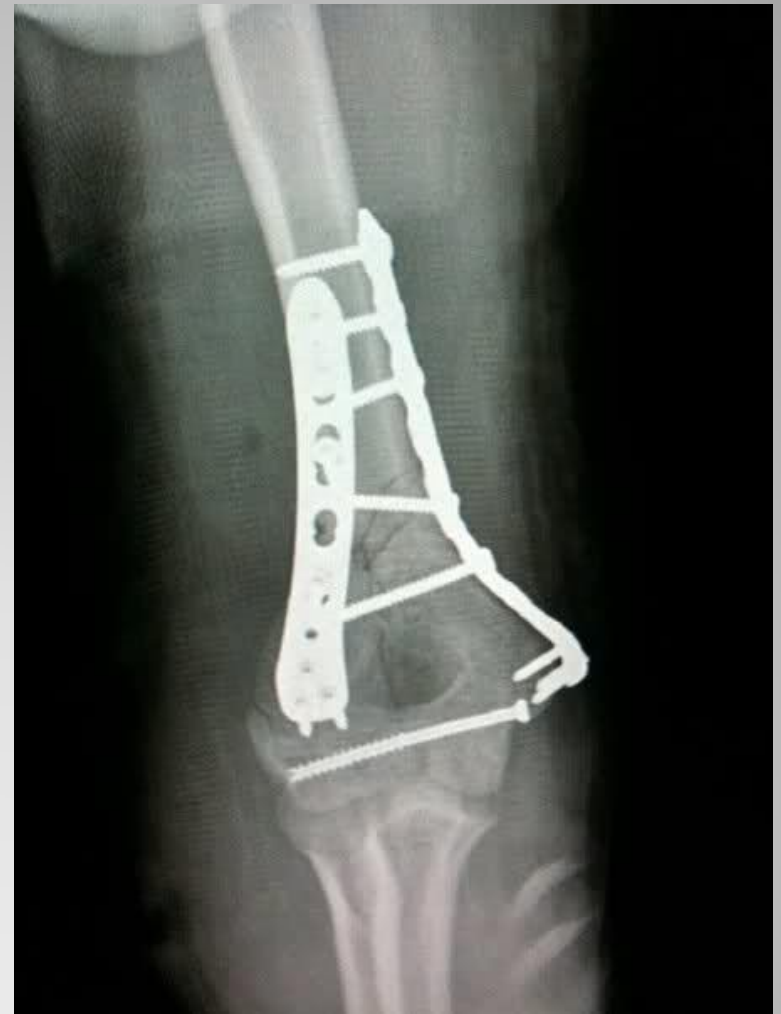
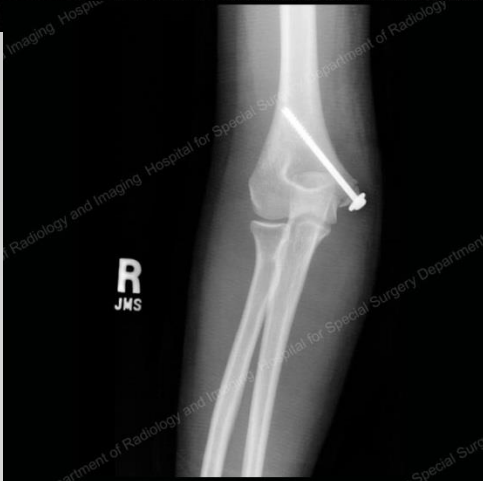
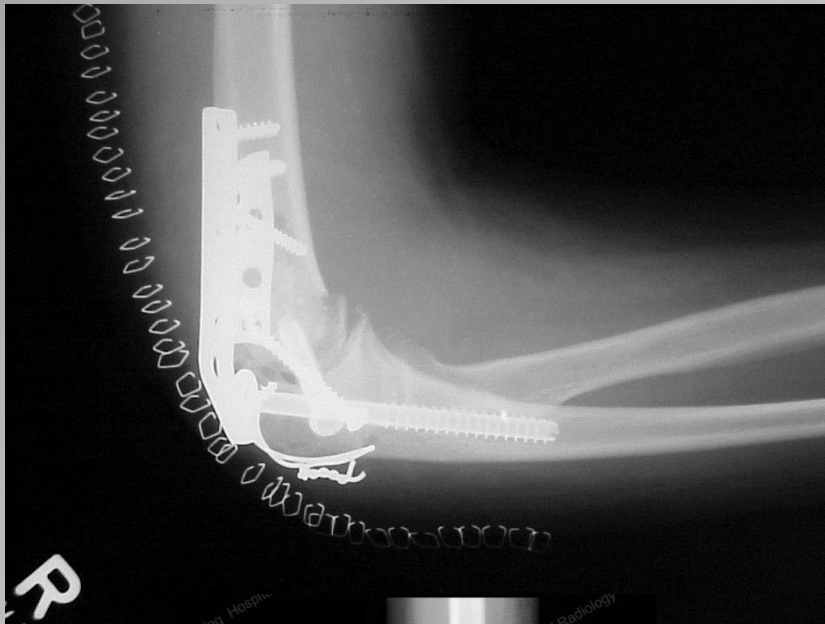Τα **εξωαρθρικά κατάγματα** είναι δυνατό να είναι **αποσπαστικά της παρακονδυλίου ή παρατροχιλίου αποφύσεως**, που συνήθως απαιτούν χειρουργική αποκατάσταση, ή **υπερκονδύλια κατάγματα** απλά ή συντριπτικά. Στις περιπτώσεις αυτές η απόφαση για συντηρητική ή χειρουργική θεραπεία θα εξαρτηθεί από την παρεκτόπιση το κατάγματος και τη δυνατότητα επιτυχίας ικανοποιητικής ανατάξεως



Τα ενδοαρθρικά κατάγματα είναι ακόμη πιο σοβαρά. Αφορούν αρθρική επιφάνεια που θα πρέπει να αποκατασταθεί πλήρως για να λειτουργήσει η άρθρωση φυσιολογικά. Με συντηρητική θεραπεία αυτό είναι αδύνατο.





Στέφανος Πατεράκης
Φυσικοθεραπευτής